Aus der medizinischen Klinik zu Basel
(Direktor: Professor Dr. **Rudolf Stähelin**)

Zur Behandlung der Pleuraempyeme mit Aspirationsdrainage.

INAUGURAL-DISSERTATION

zur

Erlangung der Doktorwürde

der

hohen medizinischen Fakultät

der

Universität Basel

vorgelegt von

MENDEL MITLIN
aus **Wetka,** Mohilew. Gouvernement (Russland).

ACAD. LUGD. BAT. BIBL.

BASEL
Buchdruckerei Brin & Cie., Spalenvorstadt 9
1914.

Von der medizinischen Fakultät Basel genehmigt auf Antrag von *Professor Dr. Rud. Stähelin.*

Meiner Frau in Liebe
gewidmet.

Digitized by the Internet Archive
in 2026

https://archive.org/details/IA41546707_0151

Im Jahre 1890 wurde am Kongress für innere Medizin lebhaft über die Behandlung des Pleuraempyems diskutiert.

Immermann empfahl als Methode für die Behandlung der frischen Empyeme die Bülau'sche Heberdrainage; *Schede* dagegen erklärte mit grosser Bestimmtheit die Thorakotomie mit oder ohne Rippenresektion für die einzig richtige Therapie, gab aber der Rippenresektion den Vorzug.

Seit dieser Zeit hat die Rippenresektion immer grössere Verbreitung gefunden, während sich die Bülau'sche Heberdrainage viel weniger Anerkennung verschafft hatte.

Aber immer wieder wurden Stimmen laut, die sich für die Bülau'sche Drainage aussprechen. Ausserdem sind seit jener Zeit noch wesentliche Modifikationen zu beiden Methoden hinzugekommen, sodass weitere Beiträge zur Erklärung der Frage nach der zweckmässigsten Methode der Empyembehandlung nicht unangebracht sind.

Ich möchte deshalb die Fälle, die in den letzten drei Jahren an der Basler medizinischen Klinik behandelt worden sind, hier mitteilen.

Bevor ich aber auf die Fälle eingehe, sollen zuerst die verschiedenen Methoden besprochen werden.

Die einfache Punktion, die bei einzelnen, besonders gutartigen Fällen, namentlich bei Kindern genügt, kommt selten in Betracht.

Die thorakoplastischen Operationen sollen hier nicht besprochen werden, da ihre Anwendung wie die Behandlung der veralteten Empyeme überhaupt Sache des Chirurgen ist.

Für die Fälle die in das Grenzgebiet fallen, bei denen der innere Mediziner mitreden darf, kommen einzig in Betracht:

1. Die einfache Punktion mit Spülungen und Injektionen.
2. Die Thorakotomie, mit oder ohne Rippenresektion.
3. Heberdrainage nach Bülau und Modifikationen derselben.

Die einfachste Methode wäre, wenn man die Empyeme durch Punktion entleeren könnte. Dies ist aber nur in den

wenigsten Fällen möglich, da in allen anderen Fällen die Eiterung sich wieder ersetzt.

Eine einfache Punktion ist nur in ganz vereinzelten Fällen genügend und zwar hauptsächlich bei den metapneumonischen Empyemen der Kinder. In anderen Fällen ist die Punktion nur als Voroperation angewendet worden, wenn die Kranken zu schwach waren für jede andere Operation. In Verbindung mit Injektionen ist mehrmalige Punktion angewendet worden, bei tuberkulösen Empyemen, welche erfahrungsgemäss wegen der meist dabei vorhandenen Lungenerkrankung bei allen Operationen eine sehr schlechte Prognose geben.

So hat *Capparoni* zwei tuberkulöse Empyeme geheilt. Ebenso berichtet *Tietze* über günstige Resultate in der Behandlung tuberkulöser Empyeme auf die gleiche Art. *Maldarescu* hat gute Resultate gesehen nach Punktionen und nachheriger Injektion von 10—20 cm^3 einer 10%igen *a*-Naphtollösung in 95%igem Alkohol, und zwar nicht nur bei tuberkulösen, sondern auch bei andern Empyemen. *Repin* sammelte aus der russischen Literatur 28 Fälle, welche nach *Levaschow* mit Punktion und Spülung mit physiologischer Kochsalzlösung behandelt wurden. Allerdings empfiehlt er diese Methode auch nur als Voroperation. Auch *Bruns* hat über 2 Fälle berichtet, bei welchen er Jodoformeinspritzung angewandt hat. *Wenkebach* punktierte die tuberkulösen Pleuraempyeme und lässt, um eine vorzeitige Ausdehnung der Lunge zu verhindern, Luft in die Pleurahöhle hinein. Man kann auf diese Weise sehr viel Flüssigkeit auf einmal entleeren ohne fürchten zu müssen, dass unangenehme Zufälle (Kollaps etc.) entsteht. Auch die oft nach ausgiebigen Punktionen auftretenden Schmerzen werden auf diese Weise vermieden. Ein weiterer Schritt wurde durch *Holmgreen* gemacht, indem er nicht nur Luft in die Pleurahöhle einliess sondern indem er das Empyem ausbliess. Er machte im 10. Interkostalraum eine Punktionsöffnung und im 9. Interkostalraum eine zweite. Durch diese wird Luft eingeblasen. Auf diese Weise konnte er Empyeme bis zu 3200 cm^3 auf einmal entleeren. ohne dass üble Zufälle aufgetreten wären. Die Luft soll dann langsam im Verlauf von Wochen resorbiert werden.

Trotz alledem sind die Punktionen auch mit ihren Modifi-

kationen nicht sehr häufig angewendet worden. Eine einmalige Oeffnung der Eiterhöhle genügt nicht, es muss dauernd ein Abfluss für den Eiter vorhanden sein. Von Methoden, welche dem Eiter Abfluss verschaffen, gibt es nun eine grosse Zahl und sen Jahrzehnten besteht die Frage darüber, welcher der Methoden der Vorzug zu geben sei.

Die älteste Methode und die am meisten geübte ist die Thorakotomie ohne und mit Rippenresektion. Sie besitzt auch jetzt noch, hauptsächlich unter den Chirurgen, eine bedeutende Stelle. Auch die Thorakotomie wird auf verschiedene Arten gemacht, entweder als einfache Thorakotomie. Sie wurde als solche empfohlen von *Rosenbach*, *Weissgerber*, *Tschierning*. *Thiersch*, *Schede* und *Müller*. Die Pleurahöhle wird breit eröffnet und nachher ein oder mehrere Drains eingelegt (*Rosenbach*). Darauf wird ein Verband angelegt, der den durch die Drains ausfliessenden Eiter aufnehmen soll.

Doch genügte manchmal die einfache Thorakotomie nicht, um allen Eiter, hauptsächlich dann, wenn er mit Fetzen vermischt ist, abfliessen zu lassen, sondern es war nötig einen Teil einer oder mehrerer Rippen zu resecieren. Nachdem die Rippenresektion in der Mitte des letzten Jahrhunderts von *Roser* hauptsächlich empfohlen wurde, hat sie gegen Ende desselben hauptsächlich durch *König* eine dominierendeStellung bei der Behandlung des Empyems angenommen. Es wurde von vielen Autoren die Thorakotomie mit Rippenresektion geradezu als die Operation der Wahl erklärt und wird auch jetzt noch von den meisten Chirurgen als solche dargestellt. (*Mikulitzsch*, *Brahmann*, *Falbing*, *Seldes*, *Perthes*, *Lenhartz*, *Krause*, *Garré*, *Seidel*, *Nordmann* *Härtel* u. A.)

Bei beiden Methoden Thorakotomie ohne und mit Rippenresektion ist nun die Nachbehandlung eine verschiedene. Die einfachste Methode ist die, dass man einem Verband anlegt und denselben, wenn er mit Eiter durchtränkt ist, wieder wechselte Es hat sich aber bald gezeigt, dass auf diese Weise die Heilung der Empyeme eine sehr langsame ist, und hauptsächlich, dass die Wiederausdehnung der Lunge oft nur eine mangelhafte ist Es sind daher mehrere Methoden ersonnen worden, um diesem Uebelstande abzuhelfen.

Weissgerber geht von dem Standpunkte aus, dass die Wiederentfaltung der kollabierten Lunge durch den positiven Druck, welcher bei der Exspiration und den Hustenstössen in der gesunden Lunge entsteht, bewirkt werde. Er lässt also, um diesen zu vermehren, methodisch forcierte expiratorische Bewegungen machen durch Aufblasen eines Gummiluftkissens.

Die meisten Methoden aber beruhen darauf, dass man die Luft und den Eiter aus der Pleurahöhle entfernt. *Thiersch* konstruierte zu diesem Zweck einen ventilartig wirkenden Verband. Er verschliesst die Wunde durch eine dünne Gummiplatte, durch diese führt ein Gummirohr, das in einem ganz dünnwandigen, sich bei der Inspiration zusammenlegenden Schlauch endigt. Einen ähnlichen Verband macht *Schede*.

Brandt kombinierte die Thorakotomie mit Aspiration. Er legte einen Nelatonkatheter in die Oeffnung, schloss die Wunde möglichst luftdicht ab und aspirierte täglich die Luft mit einer Spritze. Einen ähnlichen Weg hat *Revillod* eingeschlagen. Er ersetzte die Spritze durch ein grösseres Richardson'sches Gebläse. Der Eiter und die Luft wurden durch dieses in eine Flasche geleitet, welche zunächst neben dem Bette stand, bei fortschreitender Genesung aber herumgetragen werden konnte. Der Gummiballon wurde mehrmals im Tage in Funktion gesetzt. Wenn sich das ganze System mit Flüssigkeit gefüllt hat, wirkte es auch als Heber.

Zu gleicher Zeit gab *Perthes* ein Verfahren an, um die Wiederausdehnung der Lunge zu beschleunigen. Nach Thorakotomie mit Rippenresektion legt Perthes einen Drain ein, nach ein bis zwei Tagen wird ein luftdicht schliessender Verband mittelst extra zu diesem Zweck von ihm angegebenen Binden angelegt. Der Drain wird darauf durch eine Flasche mit einem Wasserstrahlgebläse und einem Manometer und Ventilsicherung verbunden und Luft und Eiter durch dieselbe abgesaugt. Als nötiger Minusdruck wurde in den ersten Publikationen 30—50 mm, in den späteren 10—20 mm Quecksilber angegeben. *Lenhartz* dichtete die Wunde, indem er schichtweise Lagen mit Collodium über die Wunde legte, *Dreesmann* konstruierte zur Abdichtung der Wunde eine besondere Aluminiumplatte mit einer Kanüle, an welche auf der einen Seite der Schlauch in die Pleura, auf der andern Seite der nach aussen führende Schlauch befestigt wird. Die Luft wird mittels Spritze

abgesaugt. Eine Abschlussplatte aus Cofferdam wurde von *Härtel* empfohlen und *Seidel* konstruierte einen besonderen Apparat, welcher gestattete, einesteils die Wunde luftdicht abzuschliessen, andernteils jederzeit zu derselben zu sehen. Der Apparat besteht aus einem kleinen Kasten mit einem Gummiwulst, welcher mittels Stahlband und Gummistreifen an den Thorax gehalten wird. Auf demselben ist ein abnehmbarer Glasdeckel. In dem Kasten wird ebenso wie bei *Perthes* mittels Wasserstrahlpumpe ein negativer Druck erzeugt. Derselbe wird durch Manometer kontrolliert; ein Quecksilberventil verhindert, dass der Unterdruck eine gewisse Grenze überschreitet *Storch* konstruierte für die Fälle, in denen ein Anschluss an eine Wasserleitung nicht vorhanden ist, einen Aspirator aus zwei übereinander stehenden Flaschen. *Nordmann* erzeugte den Unterdruck durch Aufsetzen von Saugnäpfen. Der Unterdruck war so stark, dass capilläre Blutungen entstanden. Nach *Nordmann* ist dies kein Nachteil, sondern ein Vorteil der Methode; die Hyperämie, welche dabei entsteht soll eine heilende Wirkung haben.

Während nun auf der einen Seite die Öffnung bei der Operation immer grösser gemacht wurde, fehlt es nicht an Stimmen, welche eine derartige Vergrösserung der Oeffnung nicht für nötig hielten.

1891 veröffentlichte *Bülau* seine Methode. *Bülau* ging von dem Standpunkt aus, dass einesteils die Rippenresektion oft für die schwer kranken Patienten eine sehr eingreifende Methode darstellt und dass die Entstehung eines Pneumothorax verhindert werden müsse, da dieser die Schuld daran trage, wenn der Eiter keinen kontinuierlichen und vollständigen Abfluss habe und wenn sich die Lunge mangelhaft ausdehne. Die von ihm angegebene Heberdrainage besteht in folgendem:

Mit einem 6 mm. dicken Troikart wird die Brustwand durchstochen unter Lokalanästhesie. Durch die Oeffnung des Troikarts wird ein genau in dieselbe passender Nelatonkatheter eingeschoben, welcher an einem Ende durch eine Klammer geschlossen gehalten wird. Der Troikart wird nun über dem Nelatonkatheter aus der Brustwand herausgezogen. Dabei muss acht gegeben werden, dass sich der Katheter nicht verschiebt. Der Katheter wird darauf durch Schlingen von Seidenfäden und Heftpflasterstreifen an die Brustwand unbeweglich befestigt. Das äussere Ende des-

selben wird mit einem durch Borsäurelösung gefüllten ca. 1½ Meter langen Schlauch verbunden, dessen freies Ende in ein mit antiseptischer Lösung gefülltes Gefäss hängt. Die Klemme am Katheter wird nun gelöst und der Eiter je nach Bedarf langsamer oder schneller aus der Brusthöhle gelassen. Zugleich wird durch Heberwirkung eine Wiederentfaltung der Lunge bewirkt. *Bülau, Immermann, Aust, Curschmann, Frank* haben mit dieser Methode gute Resultate erhalten. *Oloff* ersetzte die Heberwirkung durch Aspiration mit einer Spritze. *Schmid* aspirierte in ein ähnliches Gefäss wie der Potainapparat. Die Verdünnung wurde durch eine Luftpumpe erzeugt. Noch vor kurzem berichtet *Hahn* über gute Resultate, welche er mit einem Punktions-Saug-Verfahren erhalten hatte, über welches 1907 schon von *Schreiber* berichtet wurde, er empfiehlt dieses Verfahren bei akutem ein kammerigen Empyem. Als allein indiziert ist nach *Hahn* dieses Verfahren bei doppelseitigen Empyem. Zum Saugen benützt *Hahn* den Potain'schen Apparat. Seine Resultate sind gut, besonders was die Heilungszeit betrifft (3 Tage — 55 Tage, durchschnittlich 25 Tage).

Seit dem Bekanntwerden der Bülau'schen Heberdrainage ist nun ein mächtiger Streit entbrannt zwischen den Anhängern derselben und denjenigen anderer Methoden. Während *Gross* die Thorakotomie mit Rippenresektion für „die einizig zulässige Behandlung des Empyems" erachtet, und es als seine Pflicht hält, gegen die Bülau'sche Heberdrainage Front zu machen, haben andere Autoren doch bis in die neueste Zeit für die Bülau'sche Heberdrainage mit ihren Modifikationen gesprochen.

Die Heberdrainage hat den sehr grossen Vorzug, dass sie sehr einfach auszuführen ist. Sie braucht kein sehr grosses Instrumentarium und kann von jedem Arzt, wenn er nur etwas Uebung in der Punktion hat, ausgeführt werden. Die Operation benötigt kein geschultes Personal zur Assistenz und kann daher auch eventuell in einem Privathause ausgeführt werden. Ein noch grösserer Vorzug ist der, dass sie auch für den Patienten wenig Belästigung mit sich bringt. Sie kann ausgeführt werden auch wenn der Patient im Bett liegt. Mit Lokalanästhesie kann sie für den Patienten völlig schmerzlos ausgeführt werden. Es entsteht keine plötzliche Druckentlastung im Thorax und kein Pneumo-

thorax. Die Lunge dehnt sich in dem Masse aus, als der Eiter aus der Empyemhöhle abfliesst.

Der Drain liegt luftdicht in der Wunde. Dass ein schonendes Verfahren für die Patienten mit Empyem viel besser ist als ein eingreifendes, ist klar, sind doch Patienten mit Empyem, wenn sie in die Hand des Arztes kommen, durch Toxine aus dem Empyem und durch Druck auf Mediastinum und Herz sehr oft in bedenklichem Zustand und es ist nicht gerade selten, dass bei demselben ein Exitus während oder unmittelbar nach der Operation eintritt.

Als hauptsächlichste Nachteile werden der Bülau'schen Heberdrainage nachgesagt, dass bei ihr eine vollständige Entleerung des Empyems unmöglich sei. Die Oeffnung, welche durch ein Troikart entsteht sei zu klein als dass eventuelle Fibrinfetzen hindurchgehen könnten. Es sei auch nicht möglich, solche direkt von der Pleura mit Tupfern wegzunehmen, wie dies z. B. *Perthes* bei seiner Operation tut. Auch soll die Nachbehandlung besondere Schwierigkeiten bieten (*Stintzing*, *Immermann*), da sich die Gummidrains leicht verstopfen sollen, sodass nach diesen Autoren sich die Bülau'sche Heberdrainage nur für die Spitalbehandlung eignen soll, auch soll die beständige Rückenlage für die Patienten eine Unbequemlichkeit sein. Schliesslich kann das Hereinrutschen der Drains in die Brusthöhle starke Schwierigkeiten bei der Herausnahme bieten (*Beck*). Wie man sieht, haben alle Verfahren ihre theoretischen und praktischen Vor- und Nachteile. Die einen, Thorakotomie mit und ohne Rippenresektion haben hauptsächlich den Vorteil der grossen Abflussöffnung für den Eiter, den Nachteil der grösseren eingreifenden Operation; die Bülau'sche Heberdrainage dagegen den Nachteil einer geringen Oeffnung, dafür aber den Vorteil einer sehr wenig eingreifenden und sehr einfachen Operation. Um zu einem Urteil über den Wert der Operation zu gelangen, ist es am besten, die Erfolge der einzelnen Statistiken nebeneinander zu betrachten. Sie sind im folgenden in Tabellen zusammengestellt. Obschon diese nicht nach genau denselben Gesichtspunkten aufgestellt sind, so geben sie ungefähr einen Begriff von der Güte der einzelnen Methoden.

Pleurotomie.

Autoren	Zahl der behandelt. Fälle			Geheilt				Nicht geheilt				Gestorben			
				Tuberkulöse		Nicht Tuberkulöse		Tuberkulöse		Nicht Tuberkulöse		Tuberkulöse		Nicht Tuberkulöse	
	Tuberkulöse	Nicht Tuberkulöse	Total	absolute Zahlen	%	absolute Zahlen	%	absolute Zahlen	%	absolute Zahlen	%	absolute Zahlen	%	absolute Zahlen	%
Revillod . .	—	25	25	—	—	20	80	—	—	1	4	—	—	4	16

Pleurotomie mit Rippenresektion-

Autoren	Zahl d. behandelten Fälle			Geheilt				Nicht geheilt				Gestorben			
	Tuberkulöse	Nicht Tuberkulöse	Total	Tuberkulöse		Nicht Tuberkulöse		Tuberkulöse		Nicht Tuberkulöse		Tuberkulöse		Nicht Tuberkulöse	
				Absolute Zahlen	%	Absolute Zahlen	%	Absolute Zahlen	%	Absolute Zahlen	%	Absolute Zahlen	%	Absolute Zahlen	%
Brockhans . . .	—	163	163	—	—	148	90,8	—	—	—	—	—	—	15	9,2
Rosenbaum . . .	—	6	6	—	—	5	83⅓	—	—	—	—	—	—	1	16⅔
Horn	—	50	50	—	—	39	78	—	—	3	6	—	—	8	16
Dölfler	6	—	6	1	16⅔	—	—	—	—	—	—	5	83⅓	—	—
Lenhartz [1] . . .	—	30	30	—	—	6	20	—	—	—	—	—	—	24	80
Lenhartz [2] . . .	—	20	20	—	—	18	90	—	—	—	—	—	—	2	10
Würtz	—	18	18	—	—	8	44,4	—	—	—	—	—	—	10	55,5
Kissel	—	31	31	—	—	4	12,9	—	—	—	—	—	—	27	87

1) Kinder 1is 1—2 Lebensjahre. 2) Aeltere Kinder.

Heberdrainage.

Autoren	Zahl d. behandelten Fälle			Geheilt				Nicht geheilt				Gestorben			
	Tuberkulöse	Nicht Tuberkulöse	Total	Tuberkulöse		Nicht Tuberkulöse		Tuberkulöse		Nicht Tuberkulöse		Tuberkulöse		Nicht Tuberkulöse	
				Absolute Zahlen	%	Absolute Zahlen	%	Absolute Zahlen	%	Absolute Zahlen	%	Absolute Zahlen	%	Absolute Zahlen	%
Treibmann . . .	5	47	52	—	—	35	74,5	5	100	4	8,5	—	—	8	17
Curschmann . . .	—	73	73	—	—	65	89	—	—	3	4,2	—	—	5	6,8
Immermann . . .	—	57	57	—	—	49	86	—	—	5	8,8	—	—	3	5,2
Aust	—	11	11	—	—	10	90,9	—	—	—	—	—	—	1	9,1
Bohland	—	13	13	—	—	10	67,9	—	—	1	7,7	—	—	2	15,4
Eberle-Sahli . . .	—	13	13	—	—	11	84,7	—	—	2	15,3	—	—	—	—
Schultze-Bonn . .	—	5	5	—	—	4	80	—	—	—	—	—	—	1	20
Schreiber	1	13	14	—	—	11	84,6	—	—	1	7,7	1	100	1	7,7
Frank	4	39	43	—	—	24	61,5	—	—	12	30,7	4	100	3	7,6
Herz	2	—	2	2	100	—	—	—	—	—	—	—	—	—	—
Simmonds . . .	—	8	8	—	—	5	62½	—	—	3	37½	—	—	—	—
Oloff	—	15	15	—	—	10	76⅔	—	—	—	—	—	—	5	33⅓
Hahn	1	24	25	—	—	20	83	—	—	3	12,5	1	100	1	4,5

Kinder Empyeme.

Autoren	Drainage								Rippenresektion							
	bis 1—2 Lebensjahre				Aeltere Kinder				bis 1—2 Lebensjahre				Aeltere Kinder			
	Zahl der behandelten Fälle	Geheilt	Gestorben	Letalität %	Zahl der behandelten Fälle	Geheilt	Gestorben	Letalität %	Zahl der behandelten Fälle	Geheilt	Gestorben	Letalität %	Zahl der behandelten Fälle	Geheilt	Gestorben	Letalität %
Lenhartz	—	—	—	—	—	—	—	—	30	6	24	80	20	18	2	10
Würtz	1	—	—	—	—	—	—	—	4	—	4	100	14	8	6	42,85
Simmonds	3	1	2	66	5	4	1	20	—	—	—	—	—	—	—	—
Schreiber	—	—	—	—	7	7	—	—	—	—	—	—	—	—	—	—
Frank	—	—	—	—	5	5	—	—	—	—	—	—	—	—	—	—
Treibmann	1	—	1	100	10	9	1	10	—	—	—	—	—	—	—	—
Oloff	5	1	4	80	10	9	1	10	—	—	—	—	—	—	—	—
Schultze-Bonn	—	—	—	—	5	4	1[1])	20	—	—	—	—	—	—	—	—
Kissel	—	—	—	—	—	—	—	—	31	4	27	87	—	—	—	—
Kaupe[2])	1	1	—	—	—	—	—	—	—	—	—	—	—	—	—	—

[1]) Durch Masern. [2]) 10 Wochen altes Kind.

Wie aus den Tabellen hervorgeht, lassen sich, die mit der Bülau'schen Heberdrainage erzielten Resultate sehr gut neben denjenigen, welche durch die anderen Methoden erreicht worden sind, sehen.

Die Methode wie sie auf der med. Klin. in Basel ausgeübt wird, ist folgende:

Nachdem eine Probepunktion Eiter nachgewiesen hat, wird an einer tief gelegenen Stelle meist im sechsten Interkostalraum eingegangen und zwar so, dass die Oeffnung nicht ganz auf den Rücken zu liegen kommt, damit der Patient bequem liegen kann.

Zur Lokalanästhesie wurde Novocain - Adrenalin benützt [Höchst 1 Tablette: Novocain 0,125 + Adrenalin 0,000125 auf 25 cm^3 angesäuertem Wasser (fünf Tropfen 10 %-iger Salzsäurelösung auf 1 Liter destilliertes Wasser.] Die Haut wird durch einen feinen Schnitt mit einem Messer durchtrennt. Darauf wird die Muskulatur und die Pleura mit einem 8,5 mm (innerer Durchmesser 7,4) dicken Troikart (S. Fig. 1) durchstossen.



Fig. 1. (⅔ Natürl. Grösse)

Darauf wird das Stilet herausgezogen, sobald die Spitze desselben den Hahn passiert hat, wird derselbe geschlossen. Nun wird der schon vorher vorbereitete genau in die Oeffnung passende

weiche Katheter eingeführt und durch den wieder geöffneten Hahn in die Brusthöhle eingestossen, während derselbe am Ende durch eine Klemme abgeschlossen ist.

Darauf wird der Troikart über dem Schlauch weggezogen wobei acht gegeben werden muss, dass sich dieser nicht von der Stelle bewegt. Die Klemme wird dabei temporär weggenommen und durch Fingerdruck ersetzt. Jetzt kann der Eiter durch langsames Oeffnen der Klemme abgelassen werden. Wenn kein Eiter mehr fliesst wird der Katheter mit dem Schlauchsystem und der mitantiseptischen Flüssigkeit gefüllten Flasche „G“ und der Wasserstrahlpumpe „K“ verbunden. (S. Fig. 2.)

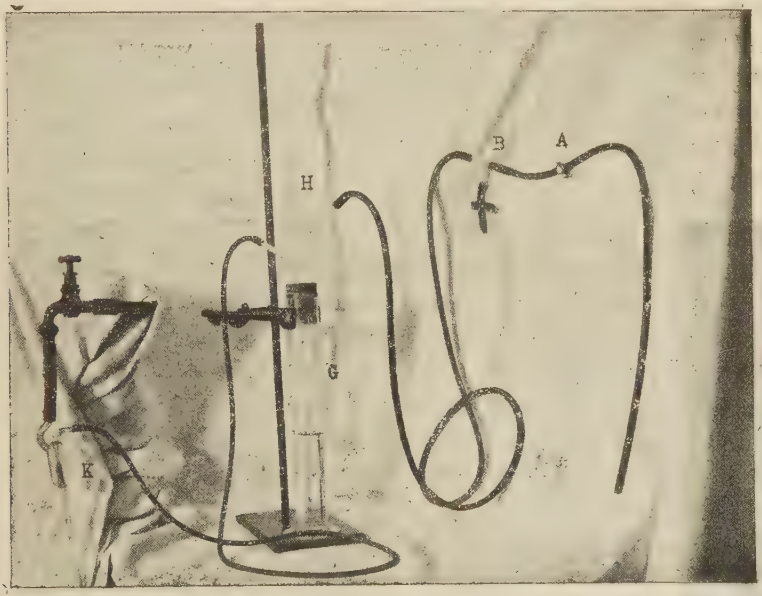

Fig. 2.

Die Flasche dient dazu, einesteils den Eiter aufzunehmen, andernteils um den negativen Druck auf bestimmter Höhe halten zu können, indem man das mittlere Rohr „H“ mehr oder weniger tief in die Flüssigkeit eintauchen lässt. Um das Herausrutschen des Drains zu verhindern, wird derselbe mittelst Heftpflasterstreifen (Leukoplast) an der Brustwand befestigt. Es genügt ein ganz kleiner aseptischer oder antiseptischer Verband. Es hat sich uns als praktisch erwiesen, den Unterdruck nicht grösser

als 6—10 cm Wasser zu wählen. Der Drain bleibt nun so liegen. Die Längen der einzelnen Schlauchstücke müssen so gewählt sein, dass sich der Patient bequem im Bett bewegen kann, ohne dass Zerrungen entstehen. Nach 1—2 Tagen eventuell schon früher kann die Wasserstrahlpumpe abgestellt werden und die Verbindung bei „B“ für Stunden gelöst werden, nachdem bei „A“ abgeschlossen ist. Die Zeitdauer während welcher dieses geschehen kann, hängt von der Menge des sich bildenden Eiters ab.

Es ist sehr wichtig in der Folgezeit darauf zu achten, dass der Drain nicht zu früh entfernt wird. Er soll nur sehr langsam im Verlaufe von Wochen aus der Brustwand entfernt werden, indem man ihn nur centimeterweise bei den nötigen Verbandwechseln herauszieht. Es soll vermieden werden, denselben vor dem zweiten Tag zu entfernen, da er sonst nur mit Schwierigkeit wieder in den schnell sich schliessenden Kanal hineinzubringen ist. Die definitive Entfernung des Drains soll erst geschehen, wenn gar nichts mehr, auch während des ganzen Tages nicht, aus demselben ausfliesst. Eine zu frühe Entfernung des Drains bedingt sehr leicht Fiebersteigerung infolge von Retention und macht eine nachträgliche Operation nötig, da sich die Wunde sobald der Drain herausgenommen ist auch dann schliessen kann, wenn noch secernierende Flächen vorhanden sind. Ich lasse hier nun Auszüge aus den Krankengeschichten folgen, um im Anschluss daran die mit unserer Methode erzielten Resultate und die Indikationen für dieselben zu besprechen.

Fall 1.

Ke. 40jähriger Farbarbeiter.

Die Familienanamnese ergibt nichts besonderes, keine Tuberkulose. Der Patient war früher stets gesund, doch hat er verschiedene Unfälle erlitten, welche aber alle ohne bleibende Beschwerde geheilt sind. Die jetzige Erkrankung begann am 6. IX. 11 mit plötzlichem Seitenstechen und Schmerzen bei der Atmung. Patient hatte 39,8° Fieber und konnte nicht mehr aus dem Bett aufstehen. Kein Schüttelfrost. Schmerzen im Kopf und Flimmern vor den Augen. Seit Beginn der Krankheit heftiger Husten und dicker eitriger Auswurf. Nie Blut im Auswurf.

8. IX. Status beim Eintritt in den Spital: Kräftiger Patient. Atmung links behindert, schmerzhaft, links hinten unten Dämpfung und Bronchialatmen. Herz normal gross. Herztöne rein. Abdomen ohne Besonderheiten. Temperatur: 37,8°. Urin: ohne Zucker, ohne Eiweiss.

10. IX. Kein Bronchialatmen mehr zu hören, Temperatur subfebril, Dämpfung hinten links eher stärker, sonst Zustand unverändert.

13. IX. Temperatur stets zwischen 37° und 38°. Hinten unten links Zeichen einer Flüssigkeitsansammlung (abgeschwächtes Vesiculäratmen und Stimmfremitus, Dämpfung).

23. IX. Temperatur 39,4°. Flüssigkeit vermehrt. Rechts hinten oben Zeichen einer Pneumonie. Die Probepunktion auf der linken Seite ergibt einen dünnen Eiter. In demselben mikroskopisch Diplokokken Kulturell: Anaerobe Bazillen (Bac. disciformans. Massini).

25. IX. Punktion von 900 ccm einer eitrigen stinkenden Flüssigkeit. Zustand des Patienten sonst unverändert.

26. IX. Anlegung der permanenten Drainage, Entleerung von 1400 ccm stinkender Flüssigkeit.

27. IX. Anschluss an den Saugapparat. 400 ccm Eiter.

28. IX. 300 cm³ Eiter, ausgedehnter Herpes der Nasenflügel und der Oberlippe.

29. IX. Zeichen einer Pneumonie im Bereich beider Oberlappen. Septische Temperaturen.

3. X. Temperaturen unter 38°. Pneumonie auf der rechten Seite verschwunden, links noch vorhanden. Zeitweise Desorientation.

4. X. 11900 Leukocyten.

5. X. Noch reichlich eitriges Sputum. Puls sehr klein. Diarrhoen. Ueber den Oberlappen beidseits wieder heller Schall. Temperatur morgens 36°, abends 37,5°.

12. X. Die Temperatur ist im Laufe der Tage gesunken, abendliche Temperatursteigerungen bis 37,5°. Durch die Drainage entleert sich nur noch wenig Eiter. Allgemeinbefinden besser. Der darniederliegende Appetit hat sich wieder gehoben.

14. X. Abends Temperatur 39,2°,

15. X. Morgens 36,2°. Immer noch ziemlich viel Eiterung (500 ccm).

16. X. Temperatur den ganzen Tag unter 37°, Eitermenge ca. 40 ccm.

17. X. Einlegen eines neuen Katheters.

8. XI. Drainwechsel. Patient fühlt sich bedeutend wohler.

9. XI. Schmerzen in der linken Schulter.

12. XI. Etwas Retention.

21. XI. Weitere Besserung, durch den Drain nur noch wenige ccm Eiter, immer noch Schmerzen im Schultergelenk.

30. XI. Kaum mehr Eiterung.

5. XII. Patient steht auf indem die Verbindung mit dem Saugapparat

gelöst wird. Der Schlauch sitzt noch 8 cm tief.

8. XII. Entfernung des Drains.

29. XII. Wunde fast geschlossen. Keine Sekretion mehr. Immer noch Schulterschmerzen rechts und links.

13. I. 12. Seit dem 13. November keine Temperatursteigerung mehr Drainöffnung ganz geschlossen, keine Schmerzen mehr in den Schultern.

21. I. Lungen: Links hinten Schall noch leicht abgeschwächt, Atemgeräusch rein vesiculär ohne Rasselgeräusche

26. I. Wieder Schmerzen in der linken Schulter. Massage, Salicyl.

2. II. Lungencapacität 2200 ccm.

13. II. Weniger Schmerzen in der linken Schulter.

24. II. Austritt. Die linke Lungengrenze steht gleich hoch wie die rechte, ist etwas weniger beweglich als die linke. Der Schall ist beidseits gleich. Atemgeräusch rein vesiculär.

Fall 2.

Sp. 32 jähriger Erdarbeiter.

Patient litt in der letzten Zeit häufig an Husten infolge von Erkältungen. 7. XII. 11. Schüttelfrost, Husten, Schmerzen auf der linken Seite, Temperatur 39,9°. Seither Fieber und häufige Nachtschweisse. 8. I. 12/,10. I. 12. und 12. I. 12. Probepunktion ergibt grünliche Flüssigkeit.

19. I. Spitaleintritt. Status: Thorax links stärker vorgewölbt. Interkostalräume links verstrichen, Dämpfung auf der linken Seite abgeschwächtes Atemgeräusch. Temperatur 38,5°. Urin beim Kochen Opaleszenz, kein Zucker, geringe Anzahl Cylinder (granulierte Cylinder und Epithelzylinder.)

20. I. Pleurapunktion entleert 300 cm^3 dicken braungelben Eiter. Beim Durchstossen der Brustwand mit dem Troikart hat man das Gefühl, dass Schwarten vorhanden sind. Puls sehr schwach; nach der Punktion wenig Erleichterung. Im Eiter Staphylokokken.

21. I. Temperaturabfall.

25. I. Temperaturanstieg 39,1° Patient fühlt sich sehr schwach. Puls sehr schwach. Anlegung der Drainage. Es entleeren sich über Nacht 400 ccm Eiter. Digalen, Morphium Kampher. Urin ohne Eiweiss.

28. I. Puls besser, Patient fühlt sich wohler.

30. I. Leichte Temperatursteigerung; immer noch etwas Eiterung.

31. I. Temperatur normal.

4. II. Patient steht auf.

16. II. Immer noch etwas Eiterung.

19. II. Temperatur normal.

24. II. Patient fühlt sich wohler; es fliessen täglich nur noch einige

ccm Eiter ab, Links unten noch etwas abgeschwächtes Atemgeräusch und Reiben.

2. III. Einlegen eines neuen Drain. Immer noch etwas Eiterung. 50—80 ccm.

16. III. 30—50 ccm Eiter.

2. IV. Wechselnde Mengen von Eiter.

9. IV. Kürzung des Drains.

17. IV. Wenig Sekretion.

1. V. Patient fühlt sich wohler.

4. V. Wunde geschlossen.

3. VI. Austritt. Noch leichte Dämpfung auf der linken Seite. Ueberall Vesiculäratmen, links seitlich noch wenig Reiben.

Fall 3.

Sch. 19 jähriger Landwirt.

Patient war früher nie krank gewesen. 15. IV. 12. 10 Uhr nachmittags plötzlich Schüttelfrost, Stechen auf der linken Brust. Temperatur 39,2° Atemnot.

16. IV. Spitaleintritt. Status: Leicht benommener Zustand, Unruhe, Atmung sehr oberflächlich, beschleunigt, 54 in der Minute; linke Seite schleppt nach. Links hinten unten starke Dämpfung und Bronchialatmen. Am Herzen Verstärkung des zweiten Pulmonaltoneß, sonst ohne Besonderheiten. Urin: Spuren von Eiweiss, ohne Zucker. Temperatur 40,4°.

20. IV. Zustand unverändert; zweimalige Probepunktion negativ.

22. IV. Temperatur 38,2° Puls andauernd hoch und wenig kräftig. im Urin Spuren von Eiweiss.

27. IV. Reiben links neben dem Herzen. Sonst Zustand unverändert. Medication seit Eintritt: Wickel, Digalen, Infusum digitalis, Kampher, Coffein.

29. IV. Pericardiales Reiben. Puls sehr schwach. Probepunktion negativ.

30. IV. Hinten links Knistern. Links, unten etwas abgeschwächtes Bronchialatmen. Temperatur 38,5°.

2. V. Probepunktion ergibt eitriges Exsudat. Punktion entleert ungefähr 150 ccm dicken Eiter. Mikroskopisch, culturell und im Tierversuch Pneumokokken.

4. V. Anlegung der Drainage.

5. V. Befinden etwas besser. Drainwechsel wegen Abknickung Temperatur 38,3°. Puls ziemlich kräftig.

8. V. Temperatur unverändert. Wechselnde Eitermengen. Einlegung eines dickeren Drain (Oesophagus-Sonde.)

9. V. Spülung mit 1/20/00 Lösung von Kalihypermanganicum.

15. 5. Derselbe Befund, Röntgendurchleuchtung: geringe Verschieblichkeit des Zwerchfell links; in der Umgebung des Drains hellere Partien, höher oben ziemlich scharf abgegrenzte dunkle Stelle Punktion im 5. Interkostalraum neben dem medialen Rand der Scapula ergibt dicken nicht stinkenden Eiter. Mikroskopisch Pneumokokken.

16. V. Anlegung einer zweiten Drainage; durch beide Drains fliesst Eiter ab.

17. V. Temperatur 38°. Sujektive Besserung.

19. V. Spülung.

28. v. Herausnahme der Drains und Wiedereinführung. Aus dem unteren Drain fliesst kein Eiter mehr.

31. V. Temperatur-Abfall. Besserung des Appetites und des Allgemeinbefindens.

25. VI. Patient steht auf.

26. VI. Drain gekürzt.

5. VII. Drain entfernt.

22. VII. Austritt. Beide Oeffnungen geheilt. Ganz leichte Retraktion der linken Thoraxseite. Links hinten unten noch leichte Dämpfung bis zur Mitte der Scapula mit leichter Abschwächung des Atemgeräusches und Stimmfremitus. Gewichtzunahme vom 6. Juli an 7 Kilo.

Fall 4.

Gu. 20jähriger Schreiner.

Die Familienanamnese ergibt nichts besonderes; keine Tuberkulose. Patient hat mit 6 Jahren eine schwere Lungenentzündung durchgemacht, welche ohne bleibende Beschwerden geheilt war; sonst war Patient immer gesund.

Anfangs Juli machte der Patient eine schwere Pneumonie durch (Krankenhaus Liestal). Er wurde geheilt entlassen. Die jetzige Krankheit begann am 14. Juli, zwei Tage nach Spitalaustritt, mit heftigen Husten. Starke Dispnoe. Am 20. VII. 1912 wurde ein Arzt geholt, welcher auf beiden Lungen hinten Rasseln konstatierte. Der Arzt diagnostizierte Phtisis pulmonum. Der in grossen Mengen vorhandene Auswurf war gelblichweiss.

24. Juli 1912 Spitaleintritt. Statuts: Mittelgrosser, ziemlich kräftig gebauter junger Mann. Atmung beschleunigt 28. Temperatur 38,6°. Puls 95. Thorax: linke Seite bleibt beim Atmen etwas zurück; rechte Seite etwas erweitert, sonst symmetrisch. Die linke Lunge steht hinten etwas tiefer als die rechte (12 bezw.

11 Df.). Der Perkussionsschall ist vorne rechts, von der dritten Rippe an, leicht gedämpft, hinten rechts, von der 4. Rippe an gedämpft, unten wieder aufgehellt. Atemgeräusch: Ueberall vesiculär; oben links ist die Spitze leicht gedämpft, hinten rechts zahlreiche, trockene und klingende flüssige Ronchi; auf der rechten Seite vorübergehend pleuritisches Reiben; hinten links im Bereich der Lungenspitze etwas verschärftes Exspirium. Sonst über beiden Lungen ganz vereinzelte trockene Rasselgeräusche. Häufig krampfhafter Husten; eitrig-blutig, foetid riechendes Sputum. Keine Tbc.-Bazillen. Zahlreiche grampositive Stäbchen und Diplo-Staphylokokken. Herz von normaler Grösse. Töne rein; Aktion regelmässig. Abdomen von vermehrter Wölbung und Spannung, sonst ohne Besonderheiten. Leber überragt den Rippenrand um 1½ cm, ziemlich derb und palpabel. Milz palpabel, gut zu fühlen, reicht bis zum Rippenrand. Urin zeigt beim Kochen geringe Opaleszenz; granulierte Zylinder; Nylander positiv; Indican negativ; Biuretreaktion positiv.

25. VII. 12. Temperatur erhöht bis 39,8°. Die Röntgenuntersuchung zeigt einen ziemlich scharf umschriebenen Herd in der rechten Lunge neben dem Mediastinum, mit diesem nicht zusammenhängend.

30. VII. Temperatur unregelmässig erhöht (zwischen 39,8—38,7°). Die Blutuntersuchung ergibt 19400 Leukocyten und 65% Hglb. nach Sahli.

5. VIII. Temperatur nimmt allmählich ab bis 38°. Sputumuntersuchung auf Tbc. negativ.

6. VIII. Temperatur nimmt wieder zu: 38,4°, tägliche Sputummenge wechselnd zwischen 400 und 160; Puls schwankend, zwischen 112—85.

9. VIII. Temperatur 39,2°.

10. VIII. Die Untersuchung der Lungen ergibt folgendes: Die intensive Dämpfung reicht rechts hinten von der spina scapulae und geht über seitlich bis in die Axillarlinie. Vorne ist der Schall hell. Im Bereich der Dämpfung ist Bronchialatmen und handbreit unter der spina scapulae feuchtes, mittelblasiges Rasseln. Temperatur 37,5°; Puls 112, Atmung 28, Sputum 240.

11. VIII. Temperatur 38°, Sputum 300.

13. VIII. Temperatur 38,4°, Puls 108, Sputum 100.

14. VIII. Temperatur 37,7°, Puls 107, Sputum ist deutlich dreischichtig, von intensivem unangenehmem Geruch, braungrauer Farbe und mit Blut durchsetzt. Mikroskop. zeigt das Sputum hauptsächlich Leukocyten und Schleim. Massenhafte Bakterien, Fettkügelchen, viele Fettnadeln, vereinzelt und in Büscheln, stellenweise Epithelien mit bräunlichem Pigment, keine elastischen Fasern, keine Tuberkelbazillen.

17. VIII. Temperatur auf 37° heruntergegangen, Puls auf 105, noch grosse Mengen Sputum, 360 ccm, mit stark foetidem Geruch.

27. VIII. Auf der rechten Lunge hinten unten ist der Schall stark gedämpft. Das Atemgeräusch ist abgeschwächt mit bronchialem Charakter. Pektoralfremitus nicht herabgesetzt; spärliches Rasseln. Temperatur 37,2°; Puls 83, Sputum 420 ccm.

31. VIII. Temperatur normal. Respiration 26, Puls 95. Allgemeinzustand besser.

14. IX. Morgens 6—7 Uhr. Zur Verbesserung der Expectoration Hochlagerung der Beine und Tieflagerung des Kopfes. Rechts hinten unten seitlich Reiben. Temperatur 36,6°, Sputum 200 ccm.

20. IX. Temperatur 37°, Schwankender Puls, Sputum 230. Codein.

28. IX. Temperatur 37,2°. Puls schwankend, Sputum 200 ccm. Es wurde rechts hinten unten eine Probepunktion vorgenommen. Sie ergibt ½ ccm gelblich graue Flüssigkeit die fast nur Lymphocyten, wenig polynukleäre Leukocyten enthält. Keine Bakterien. Agar und Bouillon blieben steril.

29. IX. Temperatur 36,9°, Puls 106, Sputum 210 ccm. Reiben verschwunden. Rechte Seite mit Dämpfung und abgeschwächtem Atmen.

1. X. Verlegung auf die Chirurgie: Da eine Behandlung durch Saugdrainage bei Lungenabscess wenig Erfolg versprach.

11. XI. Daselbst wurde durch Thorakotomie mit Resektion eines 7 cm langen Stückes der 6.—8. Rippe ein gangraenöser Lungenabscess eröffnet und drainiert. In der folgenden Zeit schwankende Temperaturen (zwischen 37° und 39,5°).

26. II.—10. III. 1913. Sputummengen zwischen 120 - 400 ccm täglich (Gesamtmenge 3080 ccm).

12. III. Austritt. Temperatur subfebril.

Am 23. III. traten wieder Temperaturen bis 39,4° auf, sodass Patient wieder zur chirurgischen Behandlung kam.

Am 24. III. Temperatur 40,2°.

25. III. Durch eine zweite Thorakotomie oberhalb der ersten wurde eine faustgrosse Höhle mit rostfarbigem Eiter eröffnet und eine Drainage angelegt. Nach der zweiten Operation Temperaturabfall. Später subfebrile Temperaturen.

16. VII. wurde der Patient nach einer Erholungsstation entlassen.

Fall 5

B. 19 jähriger Installateur.

Patient hatte mit 6 Jahren Lungenentzündung und Scharlach. Sonst war Patient immer gesund. 6. September 1912 Erkältung; stechende Schmerzen auf der linken Seite, Atembehinderung, Herzklopfen.

16. September. Spitaleintritt. Status: Linke Seite bleibt zurück. Links Dämpfung und Bronchialatmen; in den untern Par-

tien abgeschwächter Stimmfremitus, über dem Herzen Reiben. Temp. 38,9°.

19. IX. Probepunktion ergibt dicken, grünlichen Eiter. Temperaturabfall.

24. IX. Temperatur unter 37°.

25. IX. Schüttelfrost, Temperaturanstieg. Befund auf der Lunge: Status idem.

26. IX. Anlegung der Drainage.

28. IX. Verstopfung des Rohres. Zweite Probepunktion ausserhalb der ersten Drainöffnung. Zweite Drainage daselbst. Patient, desorientiert, reisst den Katheter heraus.

30. IX. Verlegung auf die Chirurgie. Auf der Chirurgie wurde dem Patienten am 2. X. 1912 durch Resektion ein Stück aus der zehnten Rippe hinten links entfernt. Infolge anhaltender Temperatursteigerung und vermutlicher Retention wurde am 13. V. 1913 eine Thorakotomie mit Thorakoplastik ausgeführt (Resektion 6.—9. Rippe). Später wurde er in die poliklinische Behandlung angewiesen. Anfangs ging es ihm gut. Plötzlich erkrankte er akut und am 10. XI. 1913 erfolgte der Exitus.

Pathologisch-anatomische Diagnose: Tbc. Pulmon. sinistr. Chronisches Pleuraempyem, subphrenischer Abscess, Thrombose der Vena cava inferior.

Fall 6.

B. 33 jähriger Magaziner.

Patient war früher nie krank. 14 Tage vor Spitaleintritt beim Nachhausegehen vom Arbeitsplatz Schwindel. Zu Hause Stechen auf der linken Seite, erschwerte Atmung; Temperatur 38—39°. Später 36—37°.

22. X. 12. Spitaleintritt. Status; Atmung beschleunigt, linke Thoraxseite schleppt nach. Links starke Dämpfung, Kompressionsatmen; in den unteren Partien aufgehobenes Atemgeräusch und Stimmfremitus. Links neben dem Herzen Reiben. Herz nach rechts verdrängt. Leber zwei Finger breit verbreitert. Milz palpabel, ziemlich hart. Urin ohne Zucker. Temperatur 38°.

23. X. Probepunktion ergibt gelblichen, mässig dicken Eiter. Druck + 10 cm Wasser. Mikroskopisch, kulturell, Tierversuch-Pneumokokken Temperatur 38,6°.

24. X. Anlegung der Drainage. Es entleert sich eine grosse Menge dicken, nicht riechenden Eiter. Absaugen bei ca. 6 ccm Wasserdruck

25. X. Temperatur 37,7°.

26. X. Drainwechsel. Plötzlicher Temperaturanstieg von 36,6° 12 Uhr mittags auf 40,4° 6 Uhr abends. Im linken Unterlappen Bronchialatmen und Knistern.

28. X. Deutliches Knistern links unten. Temperaturabfall.

31. X. Eiter fliesst reichlich, ca. 150 ccm, massenhaft Sputum. Die Dämpfung hellt sich auf.

2. XI. Appetit, Allgemeinbefinden besser.

5. XI. Drainwechsel. Temperaturen wechseln zwischen 36,3 und 37,8°.

11. XI. Wechselnde Temperaturen. Mehrmalige Probepunktion in der Gegend der vordern und hintern Axillarlinie und hinten ergibt nur an einer Stelle neben der Drainöffnung etwas Eiter.

15. XI. Temperaturabfall; täglich Eiter 60—80 ccm. Aufhellung der Dämpfung auf der linken Seite.

17. XI. Drainwechsel. Rechts hinten unten drei Finger breite Dämpfung, Vesico-Bronchialatmen. Zweimalige Punktion neben dem Drain negativ — Spülung; Drainwechsel.

19. XI. Zustand unverändert. Probepunktion rechts negativ.

23. XI. Zustand links unverändert; rechts feuchte, nicht klingende Ronchi. Probepunktion negativ.

27. XI. Drainwechsel, Spülung.

28. XI. Drainwechsel und Spülung. Es entleert sich reichlich Eiter. Temperaturen zwischen 36 und 38,8°.

6. XII. Die Dämpfung hellt sich auf. Normale Temperatur. Gutes Allgemeinbefinden.

1. I. 13. Links fast keine Dämpfung mehr. Herz an normaler Stelle. Ueberall Vesiculäratmen. Fühlt sich wohl. Körpergewicht: beim Eintritt 79 Kg. am 9. Dezember 67½ Kg., beim Austritt 78½ Kg. (Nachuntersuchung ergibt ausgezeichnetes Befinden. Sonst Zustand wie am 1. I. Keine Retraktion zu sehen.)

Fall 7.

Ho, 34jähriger Postangestellter.

Patient stammt aus einer tuberkulösen Familie. Er litt oft an Influenza und heftigen Schnupfenanfällen. Sonst will Patient nie krank gewesen sein.

Die jetzige Erkrankung begann am 31. XII. 12 mit einer „Influenza". Seit dem 10. Januar trat Fieber mit Frösteln und rostfarbenes Sputum auf.

13. I. 13. Spitaleintritt. Status: Grosser ziemlich kräftig gebauter Mann von gutem Ernährungszustand. Thorax symmetrisch, gleichmässig beteiligt bei der Atmung; Lungengrenzen verschieblich; der Schall ist, mit Ausnahme von links hinten unten, sonor; links hinten unten gedämpft. Atemgeräusch, mit Ausnahme der gedämpften Partien, vesiculär; im Bereich der Dämpfung.

Bronchialatmen mit Crepitation. Sputum schleimig eitrig, leicht bräunlich verfärbt. Herz: Spitzenstoss nicht deutlich lokalisierbar; relative Dämpfung normal. Die absolute Dämpfung klein. Die Töne sind rein und kräftig. Aktion regelmässig. Puls regelmässig, mässig gefüllt und gespannt. Abdomen stark gespannt und gewölbt, doch nirgends druckempfindlich, kein Ascites. Temperatur erhöht bis 40 Puls 116, Atmung 28. Urin von dunkler Farbe. Spur. Eiweiss, kein Zucker, Diazoreaktion negativ, Indican und Nylander positiv. Im Sediment Leukocyten.

17. I. Die geringe Dämpfung links hinten unten geht zurück trotzdem noch Knistern und wenig feucht klingende Ronchi. Sputum enthält viel Pneumokokken und Tbc.-Bazillen. Temperatur nimmt allmählich ab bis 38°; Puls 78.

19. I. Temperatur 37°, Puls 79.

21. I. Die linke Seite, namentlich die Spitze und die hintern unteren Partien sind etwas gedämpft. Das Atemgeräusch überall vesikulär, unten etwas verschärft. Auf der linken Seite bis Mitte der Skapula noch mittelblasiges, feuchtes, etwas klingendes Rasseln zu hören. Crepitatio redux. Temperatur nimmt ab, 36,8°, Puls 107. Rechte Lunge o. B.

28. I. Temperatur unter 38°, schwankender Puls.

29. I. Temperatur nimmt wieder zu, 38,7°.

17. II. Die linke Lunge ist vorne und hinten relativ gedämpft, mit zahlreichen, teils klingenden, teils nicht klingenden mittel- und grossblasigen Rasseln. Atemgeräusch vesikulär. Temperatur 36,8°. Es wurde ein Pneumothorax nach *Forlanini* angelegt und 1000 ccm N.-Gas eingeführt.

18. II. Patient hatte nach Anlegung des Pneumothorax eine gute Nacht; fast kein Rasseln mehr zu hören. Atemgeräusche unbestimmt, an einigen Stellen Brochialatmen zu hören. Temperatur 37°, Puls 120.

20. II. Patient fühlt sich wohl. Temperatur 37°, Puls 103.

24. II. Schall links hinten nicht lauter als rechts; das Atemgeräusch links abgeschwächt, mit spärlichem, mittelblasigem, klingendem Rasseln. Am Oberlappen rechts feinblasiges, feuchtes, nicht klingendes Rasseln zu hören. Es wurde eine Nachfüllung des Pneumothorax mit 800 ccm N.-Gas vorgenommen. Nach der Nachfüllung Atemgeräusch auf der linken Seite stark abgeschwächt, bis fast aufgehoben; Schall in den vorderen und unteren Partien, sowie hinten oben leicht gedämpft. Die rechte Grenze der relativen Herzdämpfung reicht ca. 3 Fingerbreit über den rechten Sternalrand hinaus. — Temperatur 37,5°.

6. III. Es wurde nochmals eine Nachfüllung des Pneumothorax mit 800 ccm N.-Gas vorgenommen. Temperatur 37,7°, Puls 120.

17. III. Abends heftige Schmerzen links und Atemnot mit Collaps. Nach erfolgter Punktion entweicht Gas aus der Pleurahöhle;

nachher Besserung. Links hinten Dämpfung bis zum Angulus scapulae. Temperatur 38,7°. Die weiter unten vorgenommene Probepunktion ergibt serös trübes Secret. May-Grünwaldpräp. des Exsudats: zahlreiche neutrophile Leukocyten, einige Diplokokken. Ausstrich vom Exsudat auf Agar: massenhaft Staphylokokken.

18. III. Temperatur 39°, Puls 138. Patient bekommt Codein. Digitalis infus. Pantopon-Injektionen.

20. III. Temperatur 37,8°, Puls 140. Deutliche Dämpfung links hinten bis zur 8. Rippe. Röntgenaufnahme: Exsudat. Linke Lunge nach oben, ca. in der Höhe der 3. Rippe, mit Brustwand verwachsen Rechte Lunge: starke Marmorierung. Herz nach Entfernung vom Exsudat: r. Grenze r. Parasternallinie, l. Grenze — l. Parasternallinie. Exudat: trüb, beinahe eitrig, enthällt zahlreiche Leukocyten. Mikroskopisch viel Staphylokokken. Auf Agar Staphylokokken. Nach Punktion wesentliche Besserung, doch nimmt das Exsudat rasch wieder zu, sodass das Herz wieder nach rechts verdrängt wird.

1. IV. Punktion: Es wurden ca. 800 ccm Exsudat entleert. Exsudat trüb. Gehalt an Eiweiss: 4 %. Mikroskopisch: massenhaft polynukleäre Leukocyten, ganz spärlich Lympocyten und rote Blutkörperchen. Nach Punktion stellt sich das Herz wieder mehr in die Mitte ein.

2. IV. Temperatur 38°, Puls 132.

10. IV. Allgemeinbefinden gut, noch immer Fieber. Keine Bangigkeit mehr. Viel weniger Husten und weniger Auswurf. Temperatur 38,1°.

19. IV. Probepunktion der Pleura ergibt eitrigen Inhalt mit einzelnen Fibrinflocken. Mikroskopisch: polynukleäre Leukocyten mit grampositiven Diplokokken, zum Teil in kurzen abgebrochenen Ketten. In die Kultur wachsen Streptokokken. Pleura-Punktion: Es wird links eitriges Exsudat entleert. Schwankende Temperaturen und schwankender Puls.

22. IV. Anlegung der Drainage. Nach gründlicher Desinfektion und Jodanstrich, Incision mit Messer im 9. Interkostalraum, in der mittleren Skapularlinie. Einstich mit Troikart. Es entleert sich sofort 2 Liter gelber, übelriechender Eiter. Einführen eines mit Löcher versehenen Schlauches. Verband mit Xerophormgaze und Watte, Longuetten. Temperatur 38°.

6. V. Urin: Spur. Opalescenz beim Kochen. Diazoreaktion positiv. Mikroskopisch: vereinzelte granulierte Zylinder und Epithelzylinder. Viel Leukocyten, vereinzelte Blasenepithelien. Temperatur 38,1°, Puls 120.

9. V. Täglich mässige Eiterentleerung (ca. 30 ccm); in der letzten Zeit ist der Eiter eingedickt, sodass das Drainrohr häufig mit zähen Fibrinfetzen verstopft wird. Pleuritisches Reiben hinten auf der linken Seite hörbar. Temperatur 37,7°.

13. V. Urin: beim Kochen Opaleszenz; Diazoreaktion positiv. Massenhaft granulierte Zylinder und wenig rote Blutkörperchen. Blasenepithelien, reichlich Schleim. Temperatur 39,1°, Puls 120.

17. V. Patient klagt über mässig starke Schmerzen auf der ganzen linken Seite. Temperatur 37,9 °, Puls 117.

21. V. Schmerzen geringer. Puls unregelmässig, leicht unterdrückbar. Durch das Drain fliesst nichts mehr ab, doch entleeren sich ziemliche Mengen stinkenden, grünlichen Eiters neben dem Drain. Einlegen eines dicken Drain.

23. V. Auch durch den neuen Drain fliesst fast nichts. Leichte Dämpfung links hinten unten zwei Finger breit. Sonst Lungenbefund unverändert. Wegen starken Schmerzen erhält Patient Morphium. Temperatur 38,4 °.

28. V Patient klagt über starke Atemnot und Schmerzen auf der linken Brustseite. Puls ist ziemlich rascher geworden, 136. Temperatur 37,5°. Patient erhält Pantopon und Coffein. Urin: ohne Eiweiss, Diazoreaktion stark positiv.

3. VI. Patient macht unter Zeichen der Herzschwäche Exitus.

Pathologisch-anatomische Diagnose: Empyema pleurae sinistrae drainiert; chronische Lungentuberkulose (nodös, cavenös, pneumonische Form); Lungenödem, Embolie der linken Arterie pulmonalis. Bronchitis mucopurulenta; chronische Tbc. der Bronchialdrüsen; Stauungsleber, geringe trübe Schwellung der Leber; Thrombose der rechten Vena femoralis; Struma nodosa.

Fall 8.

Hu. 24 jähriger Installateur.

Patient war früher nie krank. Zwei Tage vor Spitaleintritt Stechen über beiden Schulterblättern, Husten und Brechen. Am Tag darauf rötlicher Auswurf. Schüttelfrost.

18. III. 13. Spitaleintritt. Status: Lunge rechts von der Höhe der dritten Dorsalfortsatzes an, abwärts gedämpft, daselbst Bronchialatmen. Urin beim Kochen Opaleszenz. Mikroskopisch im Sediment massenhaft granulierte Cylinder. Leukocyten, Erytrocyten, Epithelien.

19. III. Leukocyten 11000. Probepunktion links hinten negativ Venaepunktion 300 ccm.

23. III. Temperatur zwischen 39 und 40°, Puls sehr klein. Kollapsähnlicher Zustand, Diarrhoen. Der Patient ist zeitweise benommen. Lumbalpunktion 17 ccm Druck. Liquor klar, beim Kochen geringe Trübung. Nonne I negativ. Mikroskopisch ohne Besonderheiten.

27. III. Probepunktion links negativ.

31. III. Temperatur zwischen 38 und 39°. Starke Cyanose. Venaepunktion 240 ccm; worauf Besserung.

2. IV. Punktion hinten links ergibt dünnes Exsudat. Anlegung der Drainage. Entleerung von 600 ccm Eiter. Urin: eiweisshaltig (Kuppe).

3. IV. Herausnahme des Drains; Spülung. Nach der Spülung liess sich der Drain nicht mehr in die Oeffnung einführen. Es wurde im folgenden Interkostalraum etwas nach hinten eine schräg verlaufende neue Oeffnung angebracht.

6. IV. Immer noch zeitweise Delirien und Verfolgungsideen. Puls bedeutend kräftiger. Allgemeinbefinden besser.

15. IV. Spülung der Pleuralhöhle mit Kochsalzlösung. Temperatur zwischen 38 und 39. Sensorium frei.

18. IV. Eitermenge täglich 10—20 ccm Die Aspiration wird zeitweise ausgesetzt. Links und rechts zahlreiche, nicht klingende Rasselgeräusche. Reichlich eitiger Auswurf. Regelmässig Spülung mit Kochsalzlösung.

19. IV. Rechter Oberschenkel Thrombophlebitis. Aspiration täglich 2—3 Stunden. Eiter ziemlich dickflüssig. Ueber der Lunge kaum noch Dämpfung vorhanden. Rechts noch zahlreiche Rasselgeräusche. Sputum weniger reichlich. Temperatur 37,8°. An den vorigen Tagen schwankend, um 38°. Haemoglobin nach Sahli 37 %.

27. IV. Haemoglobin nach Sahli 35 %. Erythrocyten 3,4 mill. Leukocyten 13400.

9. V. Nur noch wenig Sekretion. Keine Tbc.-Bazillen im Sputum.

10. V. Rechts keine Rasselgeräusche mehr zu hören. Kein Sputum mehr. Temperatur unter 37°. Erythrocyten 4 mill.

17. V. Drain entfernt.

26. V. Leichte vereinzelte feuchte Rasselgeräusche. Links Vesikulär-atmen.

31. V. Leber überragt Rippenrand um 2 Finger.

7. VI. Haemoglobin 50 % nach Sahli.

14. VI. 60 % Haemoglobin. Patient ist beschwerdefrei. Ueber der Lunge noch feuchte vereinzelte Rasselgeräusche zu hören; links Vesikulär-atmen. Patient steht auf.

24. VI. Austritt. Lunge links hinten von der 7. Rippe an abwärts, leicht verkürzter Schall; Atemgeräusch rechts und links, vesikulär. Leber um zwei Finger vergössert aber weich. Milz nicht vergrössert. Körpergewicht am 14. IV. 59,7 Kg., am 5. V. 55,8 Kg., beim Austritt 58,5. Urin: ohne Eiweiss.

Fall 9.

M. 18jähriger Taglöhner.

Patient hatte als Kind Gesichtsrose. Vor vier Jahren Leberschwellung. Neigt leicht zu Erkältungen. War nie eigentlich krank. 14 Tage vor Spitaleintritt Kreuzschmerzen, die aber nur einen halben Tag anhielten. Darauf wieder Besserung. In der Nacht vom 18./1. III. Schmerzen in der rechten Seite, starker Husten und rötlicher Auswurf.

25. III. 13. Spitaleintritt. Status: Sehr frequente Atmung, 50 pro Minute. Rechts hinten unten starke Dämpfung mit Bronchialatmen und Knistern. Temperatur 40,5°, Leber 1½ Finger verbreitert, druckempfindlich. Urin: 0,2 ‰ Eiweiss.

28. III. Temperatur 39°, Puls gut. Links unten ebenfalls Dämpfung und verschärftes Atemgeräusch.

31. III. Puls und Temperrtur fällt. Switzen. Patient schläft viel.

1. IV. Temperaturanstieg auf 39°. Lungenbefund wie früher. Abschwächung des Stimmfremitus rechts.

2. IV. Probepunktion auf der rechten Seite ergibt 10 ccm hellen, gelbgrünlichen Eiter. Mikroskopisch: polynukleäre Leukocyten und Pneumokokken.

3. IV. Rechts absolute Dämpfung bis zur Mitte der Skapula. Daselbst Kompressionsatmen. Pleurapunktion entleert 400 ccm gelblichgrünen Eiter.

5. IV. Anlegung der Drainage im 7. Intercostalraum.

7. IV. Temperetur abends 37,2°. Gutes Allgemeinbefinden. Täglich ca. 70 ccm Sekretion.

10. IV. Temperatur 38,4°.

12. IV. Kochsalzspülung.

14. IV. Status idem. Drainwechsel; keine Zeichen des Ergusses mehr. Vorn rechts vereinzelte Rasselgeräusche. Blutung aus der Drainöffnung. Beim Drainwechsel fliesst Blut aus der Wunde. Beim Einführen des neuen Drain fliesst etwas mit Eiter vermischtes Blut aus der Oeffnung.

17. IV. Temperatur 37,3 bis 38,5°. Abends starke Blutung. Auf Tamponade steht dieselbe. Da es unsicher ist, ob die Blutung nicht in Thorax erfolgt, wird Patient auf die Chirurgie verlegt. Daselbst wird die blutende Stelle unter Lokalanästhesie frei gelegt. Es zeigt sich, dass die Blutung aus der Arteria intercostalis kommt. Dieselbe kann nur mit Péan gefasst, aber nicht unterbunden werden. Tamponade und Anlegen eines neuen *Bülau* einige cm ausserhalb der ersten Oeffnung.

20. IV. Kein Eiterabfluss.

22. IV. Dämpfung hellt sich auf.

23. IV. Punktion neben dem Drain ergibt haemorrhagische Flüssigkeit. Entfernung der Tamponade. Kein Ausfliessen von Eiter. Puls kräftig, regelmässig.

25. IV. Temperaturabfall.

27. IV. Lungen: hinten noch Dämpfung, vereiuzelte Rasselgeräusche, verschärftes, abgeschwächtes Atemgeräusch.

4. V. Entfernung des Drain.

5. V. Temperaturen stets unter 37°. Wunde granuliert. Gutes Allgemeinbefinden.

10. V. Retraktion der rechten Thoraxseite. Temperatur normal.

20. V. Patient steht auf.

7. VI. Austritt. Hinten rechts noch etwas abgeschwächtes, aber rein vesiculäres, Atemgeräusch. Keine Thoraxdeformation. Wunden geschlossen. Körpergewicht am 8. V. 50,3 Kg., am 5. VI. 59,5 Kg.

Fall 10.

W. 46jähriger Cigarrenhändler.

Die Familienanamnese ergibt nichts Besonderes. Keine Tbc. In der Jugend hatte Patient Masern, Scarlatina, Pertussis, Lungen- und Brustfellentzündung durchgemacht. Diesen Winter hatte Patient eine Influenza (?), er hustete stark, hatte Atemnot, Kopfweh und starke Nachtschweisse. Im März bekam er Brustfellentzündung, die Atemnot nahm zu, er hustete stärker. Sein Zustand besserte sich etwas, aber der Patient hustete den ganzen Sommer hindurch. In den letzten Tagen Bluthusten, sehr starke Nachtschweisse. Einige Tage vor Eintritt starkes Fieber; er bekam starke Schmerzen in der unteren Thoraxhälfte rechts, die ihm das Atmen und Husten sehr beschweren.

4. IX. 13. Spitaleintritt. Status: Mittelgrosser Mann von gutem Ernährungszustand. Puls beschleunigt, regelmässig. Spannung und Füllung vermindert. Atmung oberflächlich: tiefe Atmung — schmerzhaft. Stridor. Rechte Seite bleibt bei der Atmung zurück. Die Elastizität des Thorax ist vermindert. Sonst Thorax ohne Besonderheiten. Herz normal; Töne rein. Lungenperkussionsschall vorne rechts, von vierte Rippe nach unten absolut gedämpft. Atemgeräusch abgeschwächt. Hinten rechts im Bereiche des 2—10 Dornfortsatzes absolute Dämpfung. Atemgeräusch in den oberen Partien der Dämpfung abgeschwächt, unten fast aufgehoben. Stimmfremitus aufgehoben. Relative Dämpfung im Bereiche der rechten Lungenspitze. Temperatur 39,2 °. Abdomen mit Ausnahme von etwas Meteorismus ohne Besonderheiten. Leber palpabel, nach abwärts verdrängt. Milz perkutorisch nicht vergrössert, nicht palpabel. Urin: Eiweiss 0,2 ‰, Diazo angedeutet, Indikan positiv, Urobilin positiv. Reichliches Sediment, bestehend aus vorwiegend granulierten Cylindern, weniger hyaline Cylinder, wenige Leukocytencylinder, mässig viel Leukocyten.

5. IX. Herzspitzenstoss ist 1 Finger breit ausserhalb der Mamillarlinie zu fühlen. Leberdämpfung zwei Finger breit tiefer als beim Eintritt. Die vorgenommene Pleurapunktion zeigte folgendes: Grosse Lymphocyten, überwiegend Lymphocyten und polynukleäre Formen. Zahl-

reiche grampositive Kokken, teils in Diplo- teils in Streptostellung; viele mit deutlichem Hof. Eiweis 3½ ‰. Das Sputum ist von glasig zäher Beschaffenheit und hellem Aussehen, enthält zahlreiche Kokken; Tbc. lassen sich nicht nachweisen. Blutuntersuchung ergibt 16,500 Leukocyten, 4,35 mill. rote Blutkörperchen, 73 % Haemoglobin nach Sahli. Temperatur 37,6 °, Puls 130, Atmung 17.

6. IX. Es wurde eine zweite Pleurapunktion vorgenommen. Es entleert sich dabei 200 ccm. Zellbefund ebenso wie gestern. Bakterienbefund: Kulturell. Auf Blutplatten wachsen kleinste, durchscheinende Kolonien. Mikroskopisch: grampositive Kokken, hie und da in Kettenform angeordnet. Auf Agarplatten: dieselben Kokken, aber nicht so zahlreich. Daneben reichlich grössere, opake, weisse Kolonien, bestehend aus Staphylokokken. Die Röntgenaufnahme nach der Punktion zeigen einen Schatten rechts bis zur Höhe der Skapula. Temperatur morgens 37,9 °, abends 39 °. Bei Perkussion, unten und oben, zeigt sich, dass die Dämpfung im Bereich der Regio infraspinata nicht mehr absolut ist, sondern einen tympanitischen Beiklang hat.

7. IX. Die Dämpfung erreicht wieder ihre alte Höhe. Atmung wieder dyspnöisch. Temperatur schwankend zwischen 38 und 39 °. Es wurde eine Aspirationsdrainage angelegt. Erster Versuch misslingt wegen starker Schwartenbildung. Beim zweiten Versuch wird zuerst serös-haemorrhagischeitriges Exsudat entleert, dann rein eitrig, später serös-eitrig,

8. IX. Schlaf mit Morphium ordentlich; Respiration bedeutend ruhiger, es fliesst spärlich etwas haemorrhag.-serös-eitriges Exsudat. Puls frequent 140, aber ordentlich kräftig. Temperatur 39 °. Lateral vor der Einstichstelle ca. handtellergrosses, bis zur hintern Axillarlinie reichendes Hautemphysem; nicht druckempfindlich. Nachmittags anfallweise Angstzustände. Frequenter Puls. Eisblase auf das Herz. Ziemlich starker Meteorismus. Abdomen nicht druckempfindlich. Abfluss 60 ccm.

9. IX. Nacht wie die vorige. Vormittags ein kollapsartiger Temperaturabfall. Beim Verbandwechsel fliesst neben dem Schlauch ziemlich viel haemorrhagisches, dünnes, trübes Sekret ab, besonders bei Druck auf die geschwollene Partie. Der Verband muss im Laufe des Tages mehrfach überdeckt werden wegen reichlicher Sekretion. Im Sekret Streptokokken. Der Meteorismus macht Beschwerden. Puls etwas besser als gestern, 133. Temperatur 40 °. Atmung 37. Patient bekommt zweimal Kampfer, einmal Coffein. Seit gestern 47 ccm Abfluss durch Drain.

10. IX. Immer noch reichlich Sekretion aus der Hautphlegmone. Jauchiger Geruch. Patient wurde zur Incision auf die chirurgische Abteilung verlegt. Auf der Chirurgie werden in leichter Rauschnarkose zwei breite Incisionen gemacht und Gummidrains durchgezogen. Dasselbe dünne, haemorrhagische Sekret. Puls nach dem Eingriff nicht schlechter als vorher. Am Abend 10. IX. Exitus.

Pathologisch anatomische Diagnose: Bronchialcarcinom; Pleuraempyem; Pneumonie des Mittellappens.

Tabellarische Uebersicht über

No.	Name	Alter und Beruf	Diagnose
1	Ke.	40jähriger Farbarbeiter	Postpneumonisches Pleuraempyem, links (Pneumokokken Anaerobe)
2	Sp.	32jähriger Erdarbeiter	Pleuraempyem, links (Staphylokokken)
3	Sch.	19jähriger Landwirt	Postpneumonisches Pleuraempyem, links (Pneumokokken).
4	Gu.	20jähriger Schreiner.	Pleuraempyem, rechts. (Diplo-Staphylokokken) Lungenabscess.

die beschriebenen Fälle.

Verlauf	Resultat
L. Pneumonie. Temp. Abfall bis 37,8°. Temperaturen bleiben die ersten 15 Tage zwischen 37 und 38°. Am 5. Tag l. h. u. Flüssigkeitsansammlung. 23. 9 11. Pneumonie r. h. o. Probepunkt.: dünner Eiter mit Diplokokken u. Bac. disciformans. 25. 9. Punktion 900 ccm stinkender Flüssigkeit. 26. 9. Permanente Drainage. Entleerung 1400 ccm. 27. 9. Anschluss an den Saugapparat. 29. 9. Pneumonie im Bereich beider Oberlappen. 3. 10. Collapsartiger Zustand. Desorientierung. 5. 10. Pneumonie bds. verschwunden. Temp. 36° bis 37,5°, es entleert sich noch viel Eiter. 17. 10. Einlegen eines neuen Katheters 8. 11. 300 ccm Eiter tägl. Drainwechsel. Besserung. 5. 12. Steht auf. 8. 12. Entfernung des Drains. 29. 12. Noch Schulterschmerzen. 13. 1. 12. Drainöffnung ganz geschlossen. 24. 2. Austritt.	Geheilt
19. 1. 12. Empyem. 1. 20. 1. Pleurapunktion 300 ccm. Dicken braungelber Eiter; Schwarten. Temp. Anstieg bis 39,1°. 25. 1. Drainage. 400 ccm Eiter. 2. 3. Einlegung eines neuen Drains. 24. 5. Wunde geschlossen. Vom 31. 1. an normale Temperatur. 3. 6. Austritt.	Geheilt
16. 6. 12. L. h. u. Pneumonie. Temp. bis 40,4°. 29. 4. Dreimalige Probepunktion negativ. Pericardiales Reiben; Puls sehr schwach. 30. 4. Temp. bis 38,5°. 2. 5. Punktion 150 ccm dicken Eiter (Pneumokokken) 4. 5. Drainage. 5. 5. Drainwechsel. Temp. 38,3°. Puls kräftig. 8. 5. Dickerer Drain. 9. 5. Spülung mit Kalihypermanganicumlösung. 15. 5. Punktion: dicker nicht stinkender Eiter (Pneumokokken). 16. 5. zweite Drainage. 17. 5. Temp. 38°. 28. 5. Aus dem untern Drain kein Eiter mehr. 31. 5. Temp. Abfall. 25. 6. Pat. steht auf. 5. 7. Drain entfernt. 28. 7. Austritt.	Geheilt.
24. 7. 12. R. h. Pleuritis sicca und Infiltration der Lunge. Blutig-eitrige foetid-riechendes Sputum (Diplo-Staphylokokken) Temp. 38,6°. 14. 8. Temp. zwischen 37,7° bis 39,8°. Sputum dreischichtig mit Blut durchsetzt bis 420 ccm pro die. Kein Tbb. 14. 9. Temp. normal. R. h. u. Reiben. 28. 9. Probepunktion: ½ ccm gelblich graue Flüssigkeit. 11. 11. Resektion der 6—8 Rippe. Abgesacktes Empyem, Lungenabscess. 10. 3. 13. Immer grosse Menge Sputum zwischen 120 bis 400 ccm pro die. 12. 3. Austritt. 23. 3. Wieder Temperaturen bis 39,4°. 25. 3. Zweite Thorakotomie. Drainage. Temperaturabfall. 16. 7. Nach Erholungsstation entlassen.	Gebessert.

Tabellarische Uebersicht über

No.	Name	Alter und Beruf	Diagnose
5	Bi.	19jähriger Installateur	Pleuraempyem. Links.
6	Be.	33jähriger Magaziner	Pleuraempyem Links. (Pneumokokken)
7	Ho.	34jähriger Postangestellter	Pleuraempyem. Links. (Tbb. und Pneumokokken)

die beschriebenen Fälle.

Verlauf	Resultat
16. 9. 12. Pleurapneumonie l. Temp. 38,9°. 19. 9. Probepunktion: grünlichen Eiter. Temperaturabfall. 25. 9. Schüttelfrost. Temperaturanstieg. 26. 9. Drainage. 28. 9. Verstopfung des Rohres. Zweite Probepunktion und zweite Drainage. 30. 9. Verlegung auf die Chirurgie. 2. 10. Resektion der X Rippe. 13. 5. 13. Erhöhte Temperaturen und Retention. Thorakoplastik (Resektion 6—9te Rippe). Polikl. Behandlung. 10. 11. Exitus.	† Path. - anatom. Diagnose: Tbc. pulm. sin.; Chron. Pleuraempyem; Subphren. Abscess Thrombos. der V. cava inf.
22. 10. 12. Linksseitige Flüssigkeitsansammlung. Temp. 38°. 23. 10. Probepunktion: gelbl. mässig dicken Eiter (Pneumokokken). 24. 10. Drainage. Grosse Mengen Eiter. 26. 10. Drainwechsel. Pneumonie im l. Unterlappen. Temp. 40,4°. 28. 10. Temperatur-Abfall. 5. 11. Wechselnde Temperaturen. Eiter fliesst reichlich ab. Drainwechsel. 15. 11. Dämpfung aufgehellt. 17. 11. R. h. u. Dämpfung. Drainwechsel. 19. 11. Probepunktion rechts negativ. 28. 11. Bei Spülung reichlich Eiter. Temp. zwischen 36°, bis 38,8°. Drainwechsel. 1. 1. 13. Austritt.	Geheilt.
13. 1. 13. L. u. Pneumonie. Eitr.-bräunl. Sputum. Ab.-domen stark gespannt. Temperatur 40°. Puls 116. 17. 1. Sputum: Tbc. Bacillen und Pneumokokken. 17. 2. L Beidseitig relativ gedämpft. Seit Eintritt schwankende Temperaturen zwischen 36,8° bis 38,7°. Pneumothorax nach Forlanini mit 1000 ccm N-gas. 24. 2. Nachfüllung mit 800 ccm N-gas. R. o. Bronchitis. 6. 3. Nachfüllung mit 800 ccm N-gas 17. 3. Exsudat: Leukocyten, Lymphocyten, Diplo- und Staphylokokken. Atemnot mit Kollaps Gaspunktion. Probepunktion: serös trübes Sekret. 20. 3. L. Lunge mit Brustwand verwachsen. Punktion. Besserung. Exsudat nimmt rasch wieder zu. 19. 4. Probepunktion l.: Strepto- und Diplokokken. Pleurapunktion l.: Eitriges Exsudat. Temp. zwischen 37,7°–39°. 22. 4. Drainage. 9. 5. Mässige Eiterentleerung, ca. 30 ccm pro die. Eiter eingedickt. Drain häufig verstopft. Temperatur 38,1°—37,7°. 21. 5 Schmerzen geringer. Durch Drain kein Abfluss; neben denselben, Mengen stinkenden Eiters. Einlegen eines dickeren Drains. 28. 5. Atemnot. Schmerzen auf der l. Seite. 3. 6. Herzschwäche. Exitus.	† Path. - anatom. Diagnose: Chron. Lungentuberkulose Bronchitis Mucopurulenta. Chron. Tuberkulose der Bronchialdrüsen. Empyema Pleurae sin.

Tabellarische Uebersicht über

No.	Name	Alter und Beruf	Diagnose
8	Hu.	24 jähriger Installateur	Postpneumonisches Pleuraempyem.
9	Mü.	18 jähriger Taglöhner	Pleuraempyem. Rechts. (Pneumokokken)
10	Wi.	46 jähr. Cigarrenhändler	Pleuraempyem. Rechts. (Pneumokokken)

die beschriebenen Fälle.

Verlauf	Resultat
18. 3. 13. Pneumonie l. und r. 19. 3. Probepunktion l. h. negativ. 23. 3. Temp. zwischen 39°—40°. Kollapsähnlicher Zustand. 27. 3. Probepunktion l. negativ. 31. 3. Cyanose. 2. 4. Drainage 600 ccm Eiter. 6. 4. Zeitweise Delirien. 15. 4. Spülung der Pleurahöhle mit Kochsalzlösung. Temp. 38° bis 39°. 18. 4. Eitermenge 10—20 ccm täglich. Aspiration zeitweise ausgesetzt. Reichl. eitriger Auswurf. Spülung. 19. 4. R Oberschenkel Thrombophlebitis. 10. 5. Temp. unter 37°. 17. 5. Drain entfernt. 14. 6. 60% Haemoglobin. 24. 6. Austritt.	Geheilt.
25. 3. R. Pneumonie. Temp. 40,5°. 28. 3. L. u. Dämpfung. Temp. 39°. 2. 4. Probepunktion r. 10 ccm hellen grünlichen Eiter (Pneumokokken). 3. 4. Pleurapunktion 400 ccm Eiter. 5. 4. Drainage. 7. 4 Temp. 37,2°. Allgemeinbefinden gut; tägl. 70 ccm Sekretion. 12. 4. Spülung mit Kochsalzlösung. 14. 4. Drainwechsel. 17. 4. Temperaturen 37,3° bis 38,5°, 22. 4. Dämpfung hellt sich auf. 25. 4. Temperaturabfall. 4. 5. Entfernung des Drains. 5. 5. Temp. unter 37°. 10. 5. Retraktion der rechten Thoraxseite. Temp. normal. 7. 6. Austritt.	Geheilt
4. 9. 13. Flüssigkeitsansammlung r. h. und Pneumonie: Spitzenaffektion r. Temp. 39,2° 5—6/9. Pleurapunktion. Eiter: Pneumokokken, Strepto - Diplo- und Staphylokokken. 7. 9. Atmung dyspnöisch. Temp. 38°—39°. Drainage. Seröshaemorrhagisch-eitriges, dann eitriges später serös- eitriges Exsudat. Hautemphysem. 9. 9. Kollapsartiger Temperaturabfall, und nachher plötzlicher Aufstieg bis 40°. 10. 9. Pat. wurde zur Incision auf die Chirurgie verlegt. Daselbst zwei breite Incisionen. Kein Eiter. Exitus.	† Path. - anatom. Diagnose: Bronchialcarcinom; Empyema pleurae dextrae; Pneumonie des Mittellappens.

In der Tabelle sind die Krankengeschichten der 10 Patienten mit Empyem zusammengefasst, welche im Laufe der letzten 3 Jahre in der Basler medizinischen Klinik unter der Leitung von Herrn Professor Staehelin behandelt wurden.

Von diesen 10 Kranken waren 6 Fälle (Fall 1, 2, 3, 6, 8, 9) frische nicht komplizierte Empyeme; alle wurden geheilt aus der medizinischen Klinik entlassen. Die meisten Empyeme waren durch Pneumokokken verursacht (Fall 3, 6, 8, 9) einmal fanden sich Anaeroben (Fall 1) und einmal Staphylokokken. (Fall 2).

In allen Fällen war die Heilung eine vollkommene ohne Fistelbildung und ohne Retraktion.

Drei Fälle starben, alle drei nicht an dem Empyem, sondern an der fortschreitenden Grundkrankheit.

In zwei Fällen (5 und 7) war Lungentuberkulose, in einem Fall (10) ein Bronchialcarcinom die Todesursache.

Ein Patient (4) wurde ohne Anlegung einer Saugdrainage, zur operativen Behandlung auf die chirurgische Abteilung verlegt, da die Diagnose Empyem bei Lungenabszess gestellt wurde, Bei einem Patienten (5) musste nachträglich die Thorakotomie ausgeführt werden, da derselbe in Delirien den Drain aus der Wunde riss.

Die oben erwähnten Fälle illustrieren zugleich die Indikationsstellung.

Alle frischen unkomplizierten Empyeme können mit Erfolg mit der Saugdrainage behandelt werden, bei solchen haben wir 100 Prozent Heilung zu verzeichnen.

Nicht geeignet für diese Behandlung sind längere Zeit bestehende, mit Lungentuberkulose, Carcinom oder Abscess etc. komplizierte Empyeme.

Die Vorteile der oben erwähnten Methode bestehen in folgendem. Sie ist leicht und ohne geschulte Assistenz anzuwenden. Die Operation ist in einem Minimum von Zeit beendet, sie ist wenig eingreifend. Sie gestattet den Eiter nach Belieben langsamer oder schneller abfliessen zu lassen. Die Oeffnung wird nicht grösser gemacht als der Drain. Dieser liegt dabei luftdicht in der Wunde und es erübrigen sich alle komplizierten

Apparate oder Verbände, welche bei der Thorakotomie nötig werden, um die grosse Oeffnung zu verkleinern, um einen Luftabschluss zu erhalten.

Die Methode vereinigt somit die Vorzüge des Aspirationsverfahrens von Perthes mit den Vorzügen der kleinen für Patient und Arzt einfachen Bülau'schen Punktion.

Zum Schlusse erfülle ich die angenehme Pflicht, meinem hochgeschätzen Lehrer, Herrn *Prof. Dr. Rud. Staehelin* für die Anregung zu dieser Arbeit sowie für seine Güte und Bereitwilligkeit bei der Ausführung derselben, sowie für sein freundliches Entgegenkommen während meiner Studienzeit in Basel meinen herzlichsten Dank auszusprechen.

Meinen besten Dank spreche ich an dieser Stelle auch Herrn *Privat-Dozent Dr. R. Massini* aus, für seine freundliche Hilfe, die er mir bei Ausführung dieser Arbeit in so grossem Masse zu teil werden liess.

Literatur-Verzeichnis

1. Aust Carl. „Zur Behandlung der Empyeme mittelst der Bülau'schen Aspirationsdrainage", Münchner med. Wochenschrift, 1892, No. 45, Seite 791.

2. Brockhans Johann. „Die Behandlung der Empyeme", In.-Diss., Halle 1911.

3. Bülau G. „Für die Heber-Drainage bei Behandlung des Empyemes", Zeitschrift für klin. Medizin, Bd. XVIII, Seite 31—45.

4. Beck Carl. „Zur Behandlung des Pyothorax", Berlin, Klin. Wochenschrift, 1898, No. 15, Seite 330.

5. Bäumler Ch. „Die Behandlung der Pleura-Empyeme bei an Lungentuberkulose Leidenden", Deutsche med. Wochenschrift, 1894, No. 37 und 38.

6. Bohland. „Weitere Mitteilungen über die Bülau'sche Heber-Drainage bei der Empyemenbehandlung", Deutsche med. Wochenschrift, 1896, No. 13 und 14.

7. Bergmann und Bruns. „Handbuch der praktischen Chirurgie, II. Band, 1907.

8. Capparoni. Centralblatt für Chirurgie, 1910/11, Seite 1211.

9. Frank. „Ueber die Behandlung der Thorax-Empyeme nach Bülau", Med. Klinik, 1911, No. 11, Seite 408.

10. Doerfler. „Beitrag zur Empyemebehandlung", Münchner med. Wochenschrift, 1892, No. 45, Seite 795.

11. Dreesman H. „Saugbehandlung bei eitriger Pleuritis", Med. Klinik, 1906, No. 32, Seite 841.

12. Gross Heinrich. „Erfahrungen über Pleura- und Lungen-Chirurgie", Bruns Beiträge zur klin. Chirurgie, Bd. XXIV, Seite 237.

13. Herz W. „Ueber die Behandlung der Empyeme bei phthisischen Individuen mittelst Punktion und permanenter Aspiration", Deutsche med. Wochenschrift, 1882, No. 11, Seite 150.

14. Holmgreen. Jahrbuch für Chirurgie, II. Abteilung, 1912, Seite 298.

15. Immermann. „Die Behandlung der Empyeme", Verhandlungen des Kongresses für innere Medizin in Wien, 1890, Seite 19.

16. Hahn Benno. „Zur Behandlung des akuten Pleura-Empyems", Deutsche med. Wochenschrift, 1913, Seite 1830.

17. Kaupe Walther. „Zur Behandlung des Empyema Pleurae", Münchner med. Wochenschrift, 1910. No. 4, Seite 190.

18. Kiessel A. „Ein Fall von eitriger Pleuritis bei einem zweijährigen Knaben, geheilt durch modifizierte Behandlung nach Professor Lewaschoff", Archiv für Kinderheilkunde, 1901, Bd. 32, Seite 109.

19. König. „Die antiseptische Behandlung des Empyems", Berliner klin. Wochenschrift, 1878, No. 25, Seite 361. — „Zur Operation des Empyems", idem 1878, No. 43, Seite 637.

20. Lenhartz. „Verhandlungen der deutschen Gesellschaft für Chirurgie" (27. Kongress), 1898, Seite 88.

21. Liebermann. In.-Diss., Leipzig 1911.

22. Maldarescu N. „Die Behandlung des Empyems mittelst alkoholischer Einspritzungen von Naphtol", Münchner med. Wochenschrift, 1910, No. 37, Seite 1965.

23. Müller Ed. „Behandlung eines Falles von Empyem mit Dauerkanüle", Münchner med. Wochenschrift, 1901, No. 8, Seite 303.

24. Nordmann. „Zur Behandlung des Empyems", Centralblatt für Chirurgie, 1907, No. 31, Seite 37.

25. Oloff Paul. „Erfahrungen über die Bülau'sche Aspirationsdrainage bei der Behandlung eitriger Brustfellergüsse", Jahrbuch für Kinderheilkunde, 1902, Bd. LVI, Seite 156.

26. Perthes Gg. „Ueber ein neues Verfahren zur Nachbehandlung der Operation des Empyems und zur Beseitigung des Pneumothorax, sofern er auf einem Defekt der Thoraxwand beruht". Bruns Beiträge zur klin. Chirurgie, Bd. XX, Seite 37. — Mitteilungen aus Grenzgebieten, Bd. VII.

27. Reineboth H. „Experimentelle Studien über die Wiederausdehnung der Lunge bei offener Brusthöhle, insbesondere nach Operation des Empyems", Deutsches Archiv für klin. Medizin, Bd. LVIII, Seite 178.

28. Rosenbaum. In.-Diss., München 1895.

29. Roser W. „Zur Operation des Empyems", Archiv für Heilkunde, VI. Jahrgang, 1865, Seite 33.

30. Rosenbach. „In Nothnagels Handbuch für Pathologie und Therapie", Bd. XIV, 1. 1898.

31. Revillod. (Nach der Arbeit von Archawsky): „Le syphon avec la pleurotomie", In.-Diss., Genève 1891. Grenzgebieten, Bd. VII, Seite 595.

32. Repin. „Jahresbericht für Chirurgie", II. Abt., 1912, Seite 296.

33. Schede M. „Verhandlungen des Kongresses für innere Medizin in Wien 1890", Seite 41. — „Behandlung des Empyems mit Brustschnitt und Rippenresektion (Thorakotomie)", Handbuch der Therapin innerer Krankheiten von Penzold und Stintzing, III. Band, Seite 533.

34. Schreiber. „Naturforscher-Versammlung, Dresden 1907", Seite 117.

35. Seldes. In.-Diss., München 1910.

36. Schultze Fr. „Ueber die Bülau'sche Heber-Drainage bei Empyemen", Die Therapie der Gegenwart 1904, I. Heft, Seite 20.

37. Tiegel. Archiv für klin. Chirurgie, 1912, Seite 1082.

38. Tietze A. „Beiträge zur Behandlung der Thorax-Empyeme", Deutsche med. Wochenschrift, 1898, No. 51 und 52, Seite 808 und 830.

39. Tscherning. „Ueber die Behandlung d. Empyema pleurae', (Med. Gesellschaft zu Kopenhagen), Centralblatt für Chirurgie, 1910, No 36, Seite 1210.

40. Thiersch. XXIV. Versammlung deutscher Naturforscher und Aerzte.

41. Treibmann. In.-Diss., Leipzig 1906.

42. Weissgerber. „Wie entfaltet sich nach der Operation des Empyems die komprimierte Lunge bei offenstehender Pleurahöhle?" Berliner klin. Wochenschrift, 1879, No. 8, Seite 107.

43. Weckenbach. „Ueber Heilung des chronischen (tuberkulösen) Empyems mittelst künstlichen Pneumothorax", Mitteilung aus den Grenzgebieten, Bd. XIX, Seite 842.

44. Würtz Adolf. „Zur Kasuistik der Empyeme im Kindesalter", Jahrbuch für Kinderheilkunde, 1901, Bd. LVIII, Seite 550.